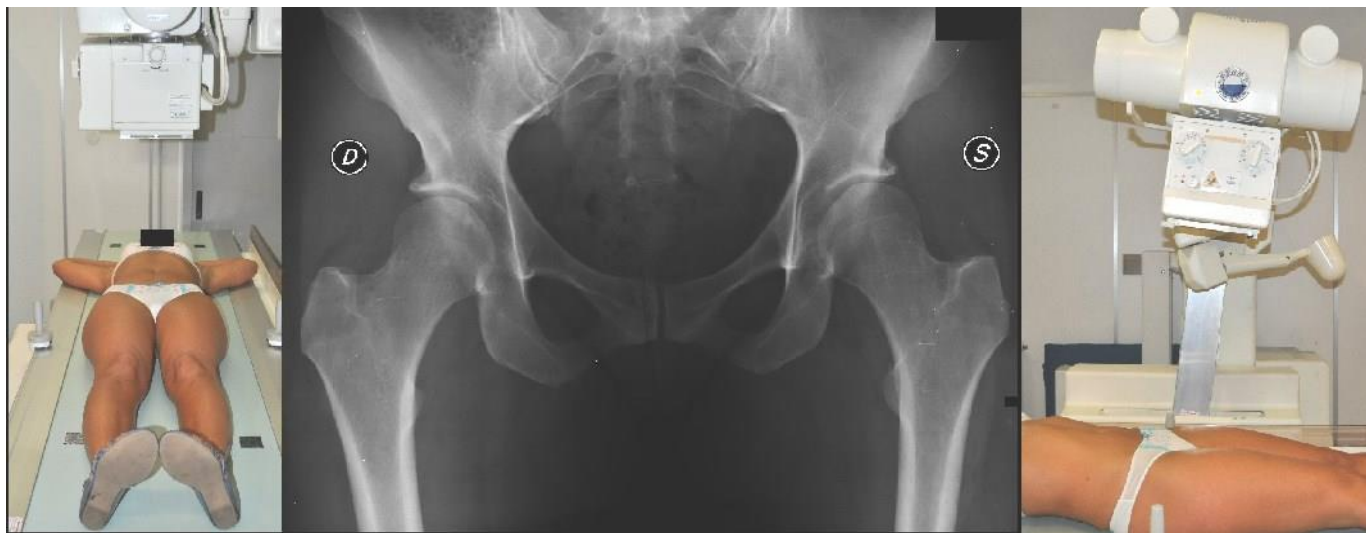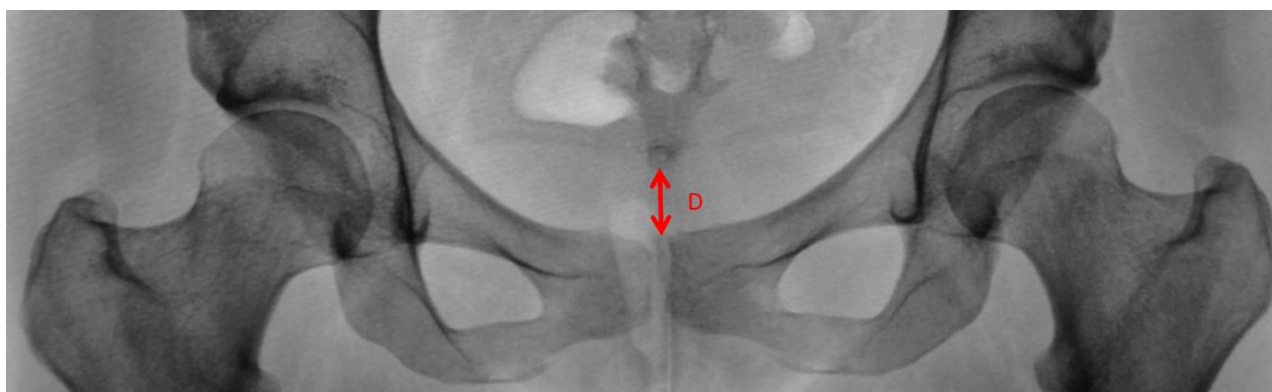


# PROIEZIONI RX CORRETTE PER ANCA

## **RX ANTEROPOSTERIORE DI BACINO STANDARDIZZATA**

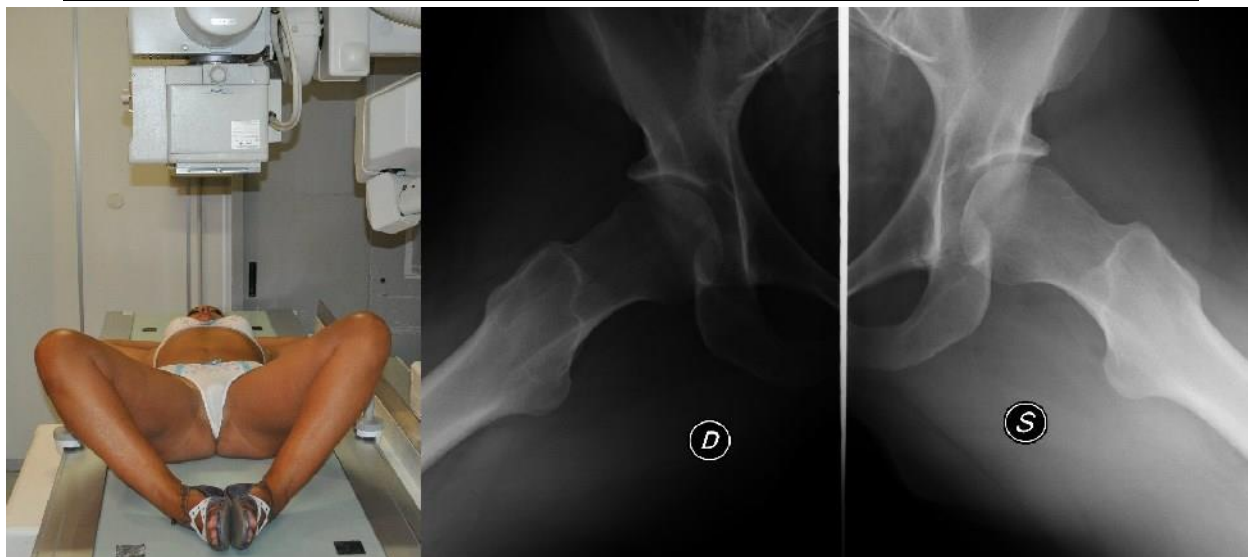


Il paziente viene posizionato supino con le anche intraruotate di 15°. L'apice del coccige deve essere in linea con la sinfisi pubica, i forami otturati simmetrici e il tubo radiogeno deve essere ruotato craniocaudalmente o viceversa, per raggiungere nell'immagine una Distanza tra l'apice del coccige e il margine superiore della sinfisi pubica di 1 cm nell'uomo e 2.5 cm nella donna (vedi qui sotto).



D = distanza apice del coccige-pube  
Nel maschio circa 1 cm  
Nella donna circa 2,5 cm

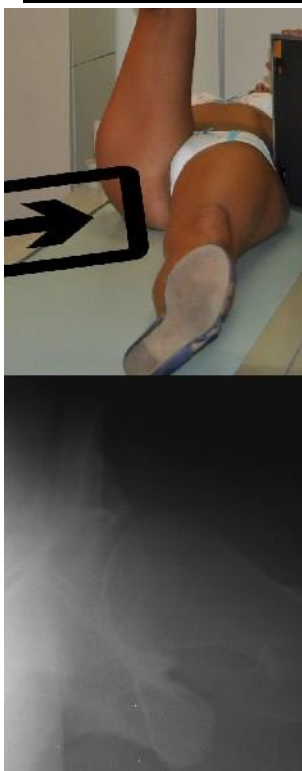
## **RX ASSIALE CROSS-LEGS O A RANA DELL'ANCA**



Il paziente è posizionato perfettamente supino, anche a 45° di flessione, 45° di abduzione e rotazione esterna. I piedi sono uniti per la piante.

**Attenzione: se il trocantere si sovrappone con la giunzione testa-collo la proiezione è scorretta.**

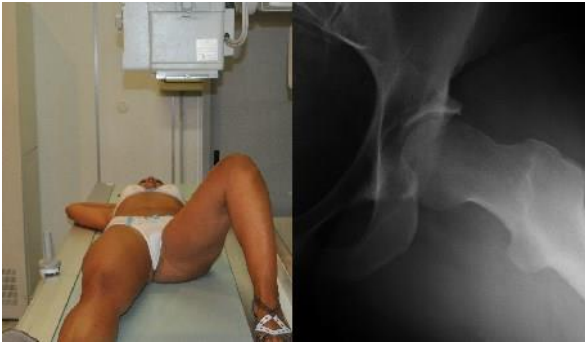## **RX ASSIALE CROSS-TABLE O ASSIALE VERA DELL'ANCA**



Il paziente è supino, l'anca malata adagiata sul tavolo, l'anca controlaterale flessa di 90°. La "cassetta" viene posta lateralmente all'anca malata a 45° rispetto l'asse longitudinale del paziente. Il tubo è mediale con raggio incidente perpendicolare alla cassetta. A seconda della parte del collo femorale da visualizzare si decide la rotazione dell'anca. In questo esempio l'anca è ruotata esternamente per visualizzare il collo anteromediale.

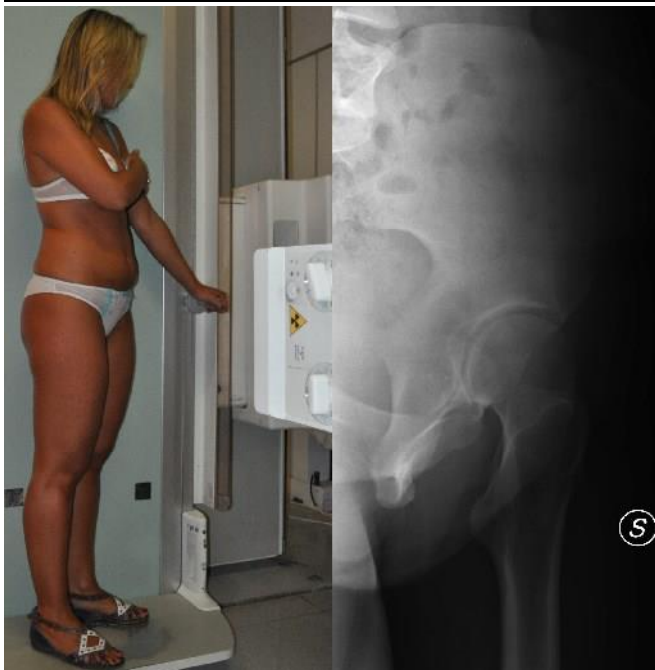**Normalmente, se non specificato, l'anca va messa in rotazione neutra (rotula allo zenit). Attenzione: se il trocantere si sovrappone con la giunzione testa-collo la proiezione è scorretta.**

## **RX ASSIALI DELL'ANCA SECONDO DUNN A 45°**



Paziente supino, anca flessa di 45° con 20° di abduzione e rotazione neutra. Il tubo RX ha un'inclinazione nulla e viene esattamente dall'alto. **Attenzione: se il trocantere si sovrappone con la giunzione testa-collo la proiezione è scorretta.**

## **RX FALSO PROFILO DELL'ANCA SECONDO LEQUESNE**



Il paziente è in ortostasi con il lato malato verso il tavolo con un'angolo di 60°. Il tubo RX è neutrale rispetto al tavolo (frontalmente). In questa proiezione si riesce a valutare bene lo spazio articolare anteriore e posteriore

